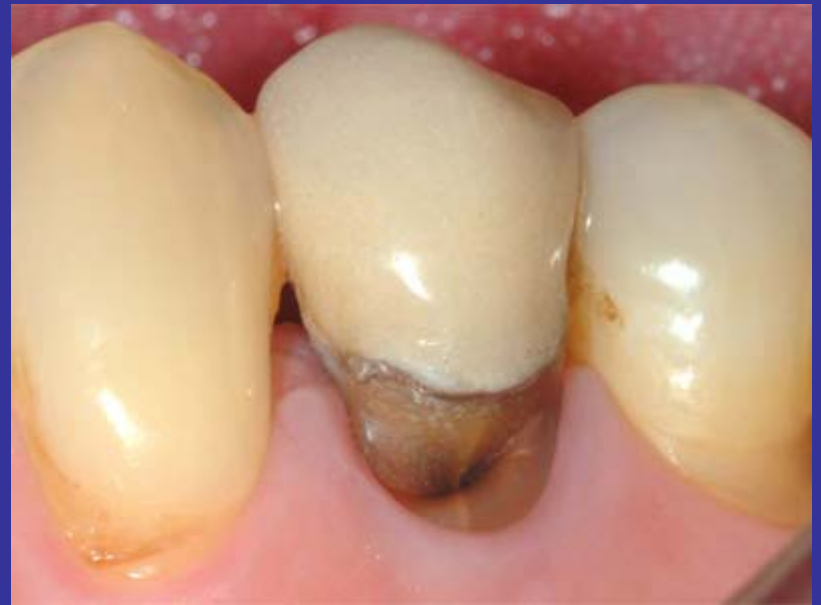

Lesiones cervicales no cariosas; (LCNC)

*Ningún plan de tratamiento debería excluir las acciones preventivas en torno al tema que se trate. En este caso, si aceptamos que la etiología de las LCNC corresponde a la tríada: **Erosión, Abrasión, Abfracción**, deberíamos dirigir los esfuerzos a eliminar, en lo posible, los hábitos y/o elementos involucrados en la producción de estas lesiones.*



Un estudio antropológico que estudió 259 individuos y un total de 3927 dientes, de una población que data desde el año 3000 AC y hasta la Edad Media en tres distintos sitios arqueológicos, no encontró ni una sola lesión cervical no cariosa (LCNC).

*Tenemos que suponer que ya existían en aquellos tiempos: los ácidos en la dieta (**erosión**) (cuando menos las frutas y el reflujo); también las fuerzas laterales parafuncionales que hacen torsionar el diente en su cuello (**abfracción**), (suponemos que había bruxismo). ¿Entonces, que componente propio de la **abrasión** falta y que ahora tenemos?*

El cepillo dental.

“Brief communication: Study of noncarious cervical tooth lesions in samples of prehistoric, historic, and modern populations from the South of France.”

Aubry M, Mafart B, Donat B, Brau JJ.

Laboratoire d'Anthropologie, Faculte de Medecine Secteur Nord, Universite de la Mediterranee, UMR 6569, 13916 Marseille, France.

Erosión + Cepillo dental

Evidencias recientes, avalarían la tesis de que el cepillo dental por si mismo, no es potencialmente abrasivo para el esmalte dentario, si no está asociado a un medio ácido. Claramente una interacción
Erosión - Abrasión.



Lussi y Shaffner "Progression of and risk factors for dental erosion and wedge-shaped defects over a 6-year period". Caries Research 2000; (34) 182-187

Addy M; Hunter ML "Can tooth brushing damage your health? Effects on oral and dental tissues."

•Int Dent J - 01-JAN-2003; 53 Suppl 3: 177-86

Elementos y eventos ácidos que intervienen en el proceso erosivo.

Endógenos

- Reflujo Gastroesofágico
- Asma (por medicamentos con esteroides.)
- Bulimia(vómito y xerostomía)

Exógenos

- Bebidas carbonatadas
- Frutas ácidas y sus jugos
- Vino y vinagre
- Vitamina C (efervescente y masticable)
- Aguas cloradas (piscinas)

- Peter Holbrook W, Arnadottir IB, Kay EJ "Prevention. Part 3: prevention of tooth wear." *Br Dent J.* 2003 Jul 26;195(2):75-81.
- Operative Dentistry, 2003, 28-2, 109-113
- Lussi & col. "Erosion on abraded.." *Clin.Oral Investigation.* (1997) 1 191-194
- Amaechi & col "Techniques for.." *Journal of Oral Rehabilitation.* (1999) 26 97-102
- Larsen & Nyvad "Enamel erosio.." *Caries Research.* (1999) 33 81-87
- Kunzel & col "Dental erosion in.." *European J. of Oral Science* (2000) 108 104-109
- Lussi & col "Progression of and.." *Caries Research.* (2000) 34 182-187
- Meurman & col "Wine, alcohol.." *Quintessence International* (2000) 31 729-733
- Sanchez GA, Fernandez De Preliasco MV "Salivary pH changes during soft drinks.." *Int J Paediatr Dent.* 2003 Jul;13(4):2517

LCNC. Prevención; Resumen.

- 1.- Sugiera: disminuir la ingesta de ácidos de la dieta, descarte reflujo, bulimia y asma.*
- 2.- Instruya al paciente para no cepillar sus dientes inmediatamente después de un evento ácido. Sugiera un cepillo suave.*
- 3.- Controle sobrecargas parafuncionales sobre dientes afectados de LCNC.*

*Lesiones cervicales no cariosas;
Tratamiento clínico*

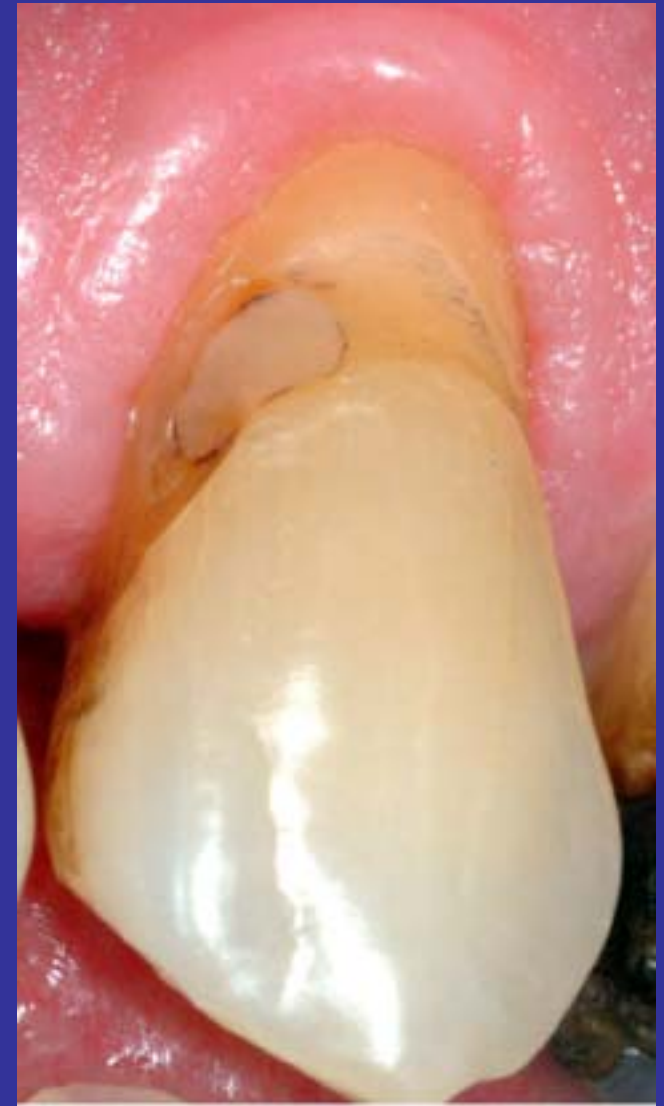Resinas Compuestas

LCNC; Etapas de trabajo.

El tratamiento de las lesiones cervicales no cariosas, no debería diferir mucho de las tradicionales de la Clase V.

Analizaremos:

- *Anestesia*
- *Aislamiento del campo operatorio*
- *Eliminación de tejido dentario*
- *Base o fondo de cavidad*
 - *Medios adhesivos*
 - *Resina compuesta*
 - *Tallado y pulido*



LCNC; Anestesia.

La mayor parte de este tipo de lesiones, presentan una sensibilidad suave o no la tienen. Dado lo anterior, es probable que sólo sea necesaria anestesia, para cubrir las necesidades del tipo de aislamiento del campo operatorio que decidamos hacer.*

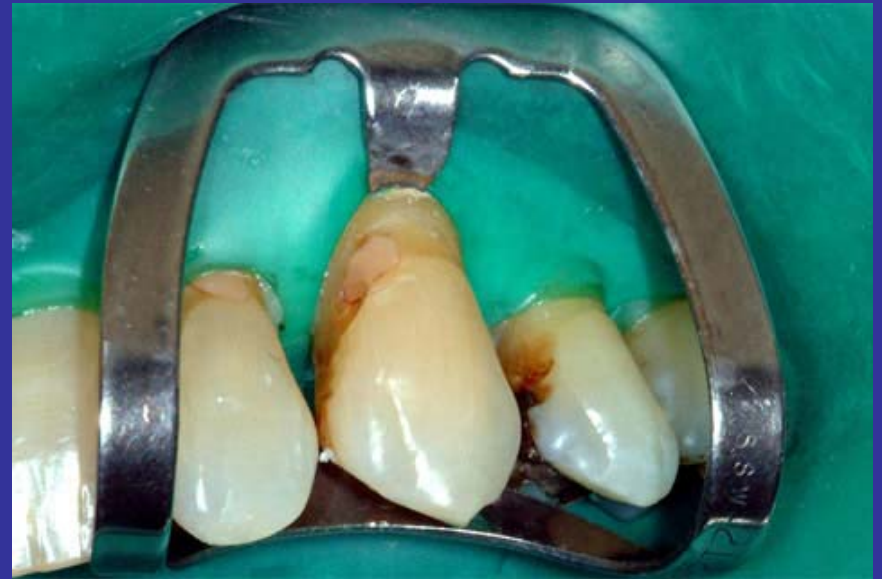
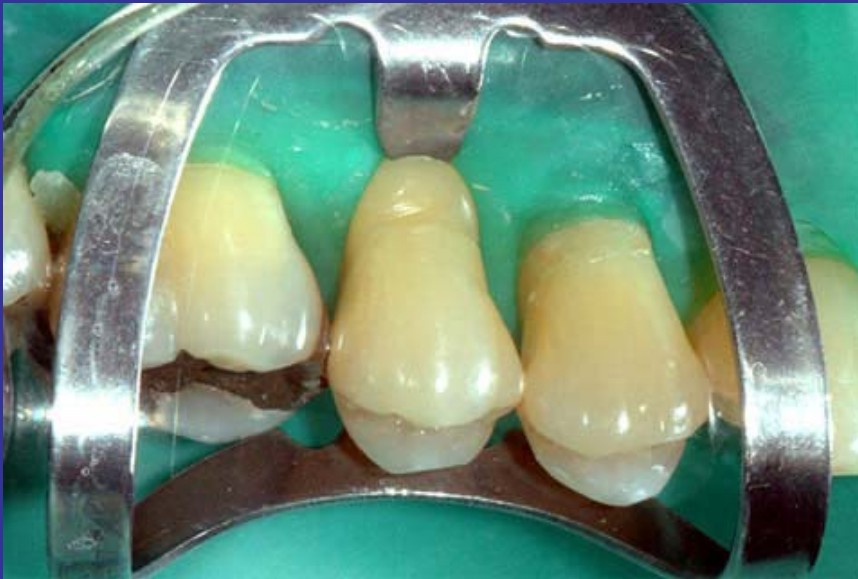
* Aw TC, Lepe X, Johnson GH, Mancl L. J Am Dent Assoc 2002 Jun;133(6):725-33

LCNC

Aislamiento del campo operatorio

Aislamiento absoluto

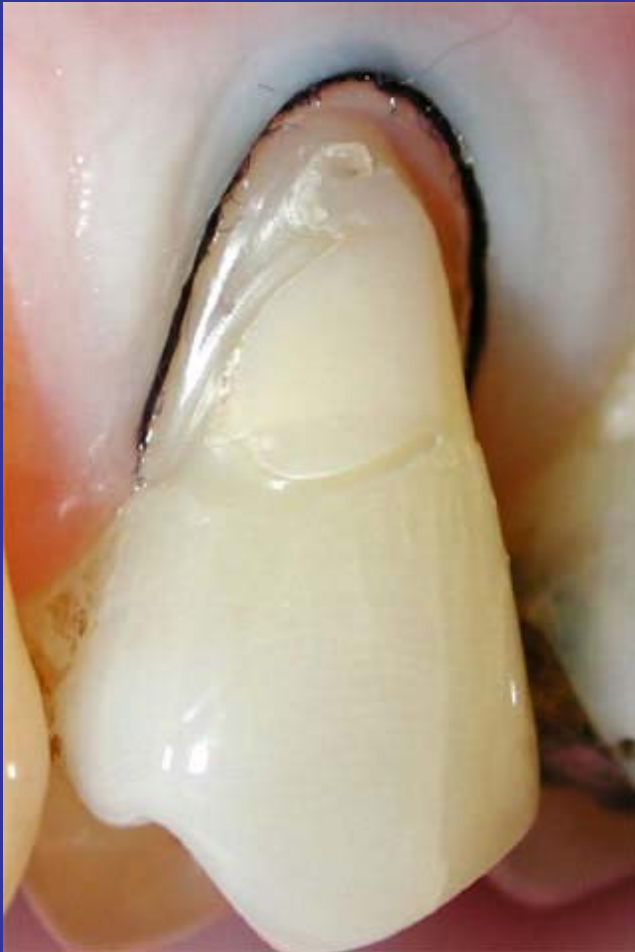

Cuando es posible efectuar un aislamiento absoluto del campo operatorio y no se trata de molares, se suele usar el Clamps 212 o de Ferrier. Se prefiere siempre aislar por lo menos 4 o 5 piezas y usar un Clamps adicional para ampliar el campo. Para estabilizar el 212 se puede usar compuesto de modelar. (Godiva)

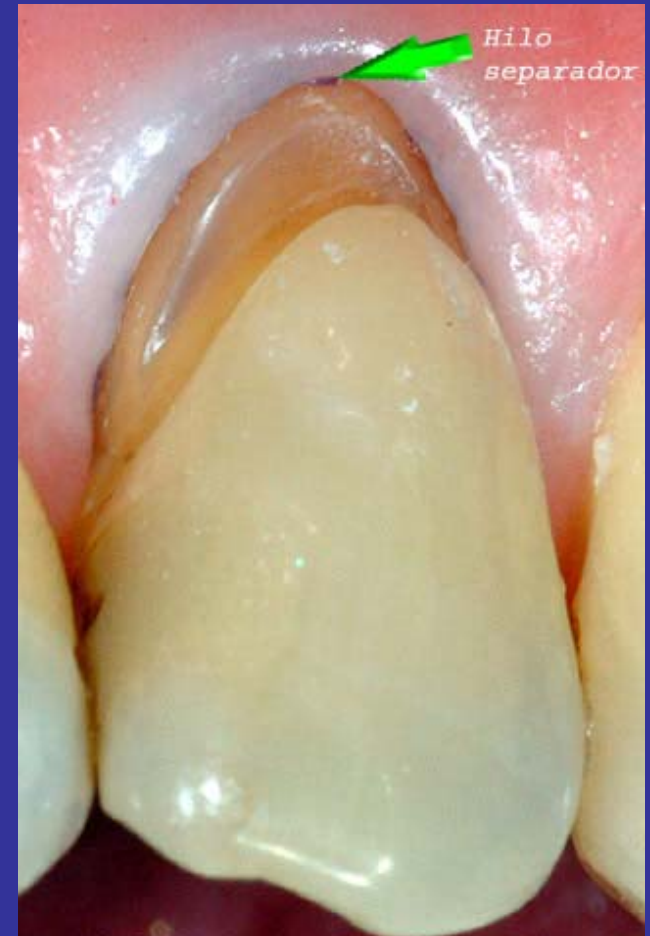LCNC

Aislamiento del campo operatorio

Hilo separador.



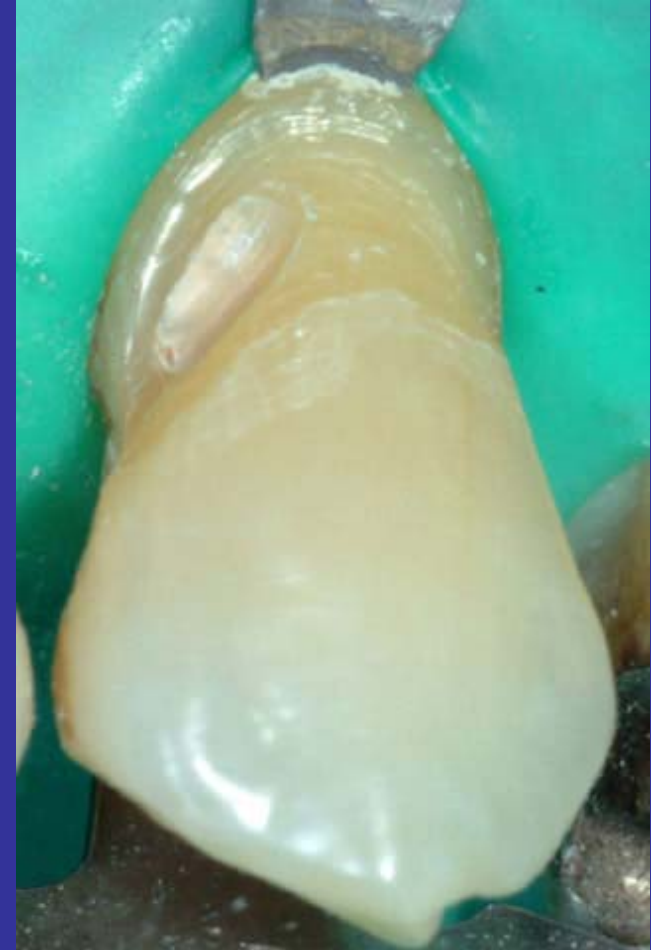No siempre es posible ubicar un clamps en las piezas con LCNC. Cuando ello acontece debería, a lo menos, colocarse un hilo (no necesariamente impregnado) entre la cara interna de la encia y el diente. Ello, debería asegurar una superficie seca durante la ejecución de la obturación.



Eliminación de tejido dentario.

No hemos encontrado evidencia que nos permita afirmar una determinada política en este sentido. Sin embargo, una limpieza suave de la superficie dentinaria -frecuentemente con características escleróticas, (disminuye la adhesividad) cuando no, con una película que suele corresponder a caries - podría ser beneficiosa para la permanencia de la obturación en boca.

Un bisel en esmalte hacia Incisal (oclusal) enmascarará mejor la unión entre diente y resina compuesta, homogenizará el color y mejorará la retención.



Base o fondo de cavidad

Cuando la distancia que media entre el fondo de la cavidad y la pulpa es menor a 0.2 mm., la mayoría de los autores prefieren colocar Ca(OH)_2 . Entre los 0,2 y 0,4 mm, Ionómero de vidrio; más de 0,4 mm sólo la resina compuesta.

¿Sabría Ud. como medir estas distancias?

Medios adhesivos

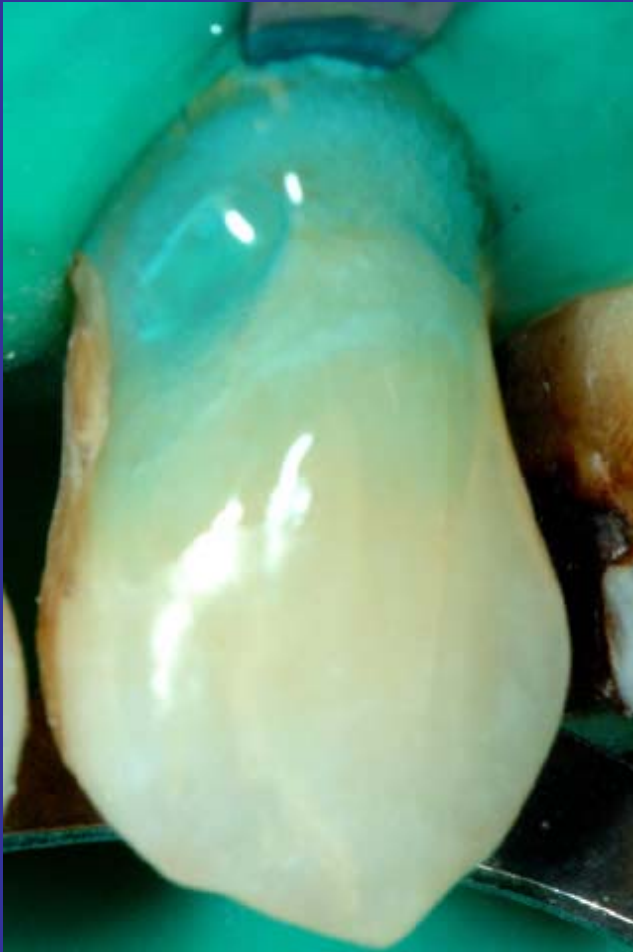Adhesión a dentina entre 26 adhesivos (extraido de www.cranews.com)

La oferta de adhesivos es hoy muy amplia. El cuadro a la derecha, (año 2002) muestra un listado desde la primera generación hasta la última. Fundamentalmente, las diferencias se han dado en términos de disminuir la cantidad de pasos en su aplicación. Sin embargo, existe también diferencias en torno a su adhesión a dentina o a esmalte según el tipo.*

Adhesive Name	Type	Average	Coefficient of Variance	Statistical Groups
Clearfil SE Bond	3	21.3	28%	
Clearfil Liner Bond 2V	3	21.1	21%	
OptiBond FL	1	20.3	25%	
PQ1*	2	20.1	25%	
Scotchbond Multipurpose Plus	1	19.4	21%	
Gluma Comfort	2	18.4	24%	
One-Up Bond	4	17.8	30%	
AmalgamBond Plus	1	17.6	29%	
Excite*	2	16.6	38%	
Mac-Bond II	3	16.5	30%	
Single Bond	2	16.3	40%	
OptiBond Solo Plus	2	15.3	29%	
Dentastik Uno	2	15.3	42%	
All-Bond 2	1	13.9	35%	
Touch&Bond	4	13.8	19%	
Fuji Bond LC	2	10.8	23%	
Prime&Bond NT	2	10.3	44%	
One-Step	2	10.2	33%	
IntegraBond	2	10.1	58%	
Gluma Comfort + Desensitizer	2	10.0	37%	
Cabrio*	2	9.7	49%	
SnapBond	2	9.0	29%	
Prompt L-Pop	4	8.8	31%	
MultiBond	2	8.1	62%	
NRC with Prime&Bond NT	3	7.7	55%	
Easy Bond	2	7.6	29%	

* www.odontoclinica.cl/Adhesivos.htm

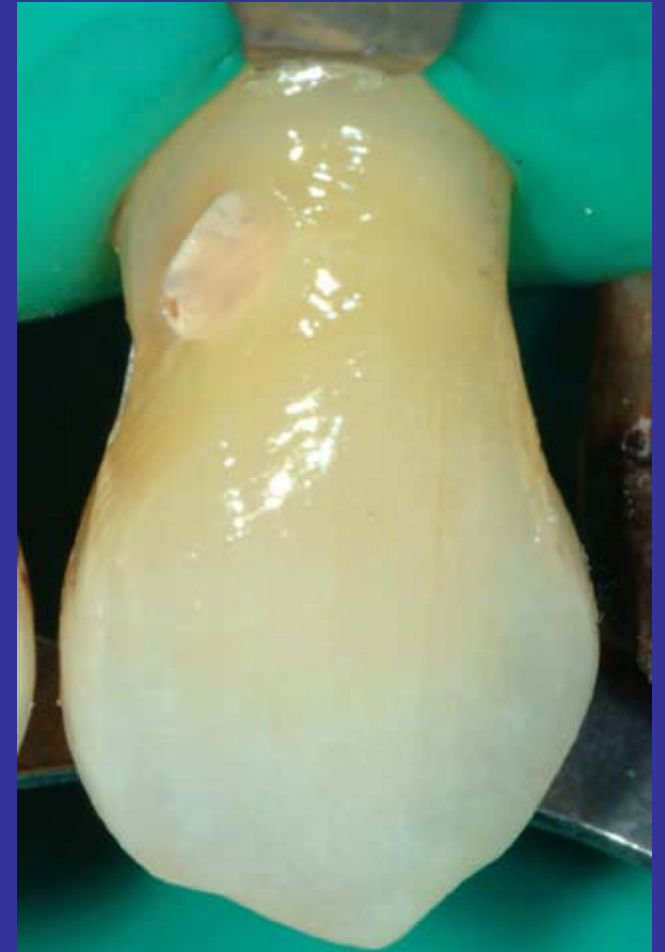Medios adhesivos; aplicación.



Aplicación de ácido

La aplicación del ácido, debe ir más allá de los límites previstos para la restauración.

Puede usarse dos o tres capas de adhesivo cuando su solvente es en base a etanol, cuando es en base a acetona, se sugiere sólo una.




Aplicación de adhesivo

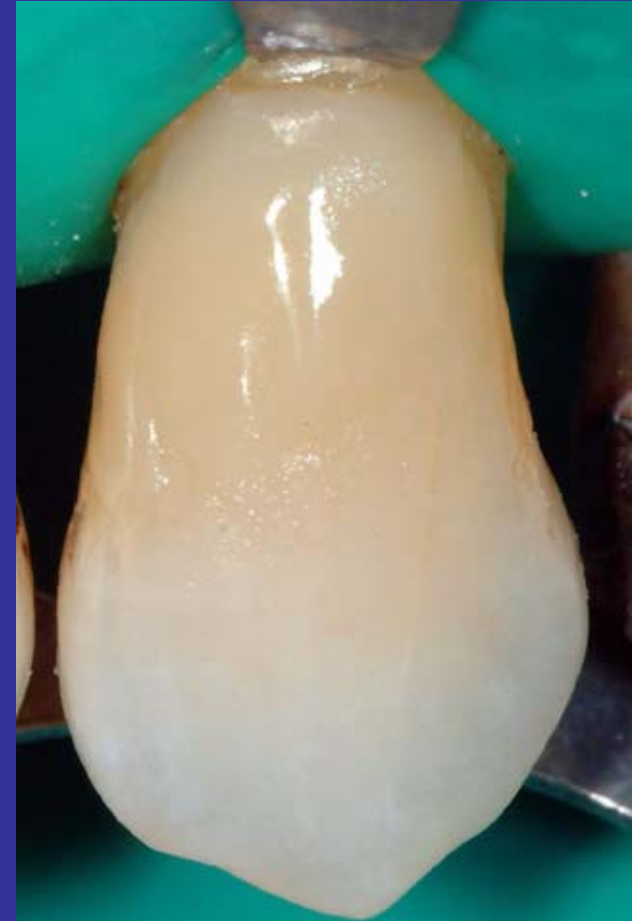Resina compuesta.

No existe evidencias que indiquen que un determinado tipo de composite, híbrido, micropartículas u otro, tenga mejores o peores resultados en este tipo de restauraciones. Es más, en composites recientes, no parece haber ventajas al usar aquellos del tipo “esmalte” sobre los del tipo “dentina”, ya que estos últimos, poseen una buena capacidad de pulido y sus tonos, son compatibles con el área cervical que se está restaurando.

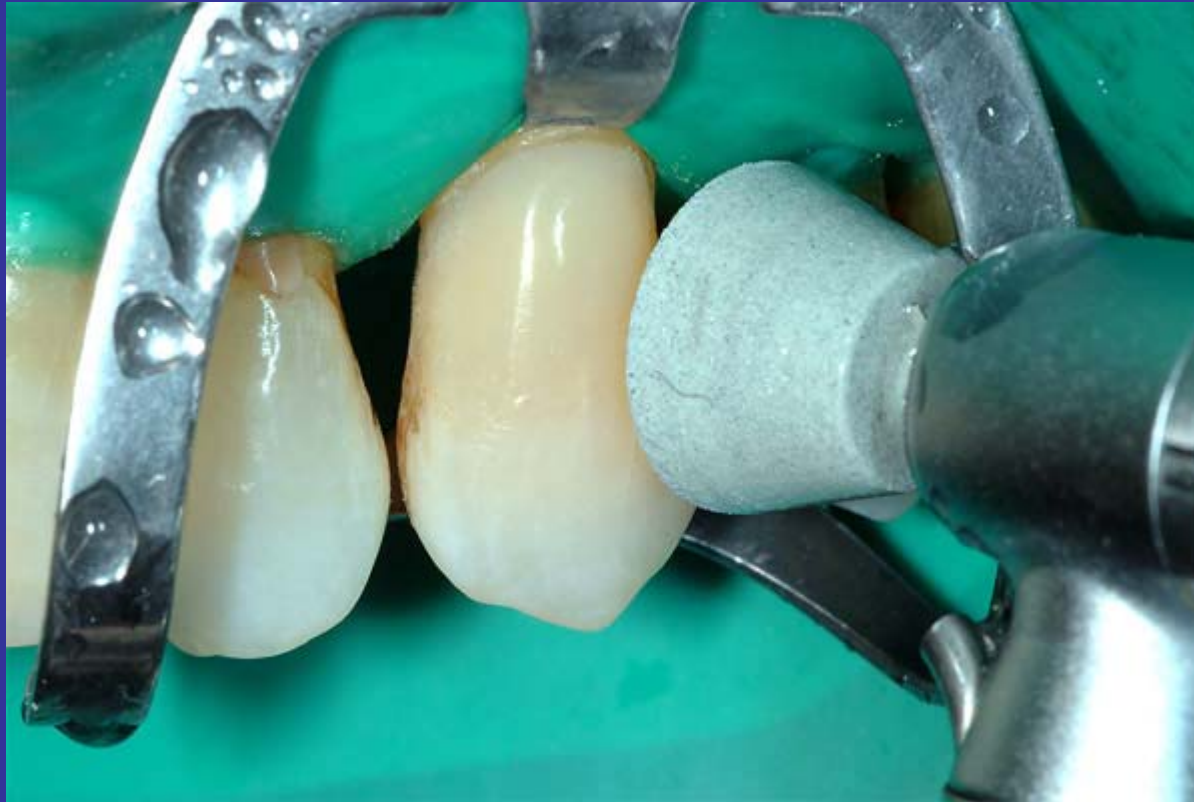Resina compuesta; aplicacion.



Generalmente el espacio a restaurar no da para colocar más que un par de capas del material, y resulta dificultoso hacer combinaciones de composites del tipo dentina y esmalte, por lo demás, esta zona posee usualmente un color relativamente sólido.



Tallado y pulido.



El tallado, si es necesario, puede efectuarse con fresas en forma de llama, con baja velocidad y buena refrigeración.

El pulido puede efectuarse con gomas abrasivas de diferentes tamaños y formas, bajo abundante agua y bajando de capacidad abrasiva hasta llegar al brillo. Los discos para terminar resinas compuestas son aquí difíciles de aplicar.

* Material usado: Palfique Estelite

J, Morita Inc.

Color A 3

Aislamiento: Hilo impregnado

Pulido: Copas de goma con agua.

Material usado: Filtek A 110; Dentina y Esmalte

3M

Color: Dentina a 3.5 Esmalte A 3

Aislamiento: Hilo impregnado

Pulido: Copas de goma con agua

& Sin efectuar en esa fecha.

Control a 15 meses

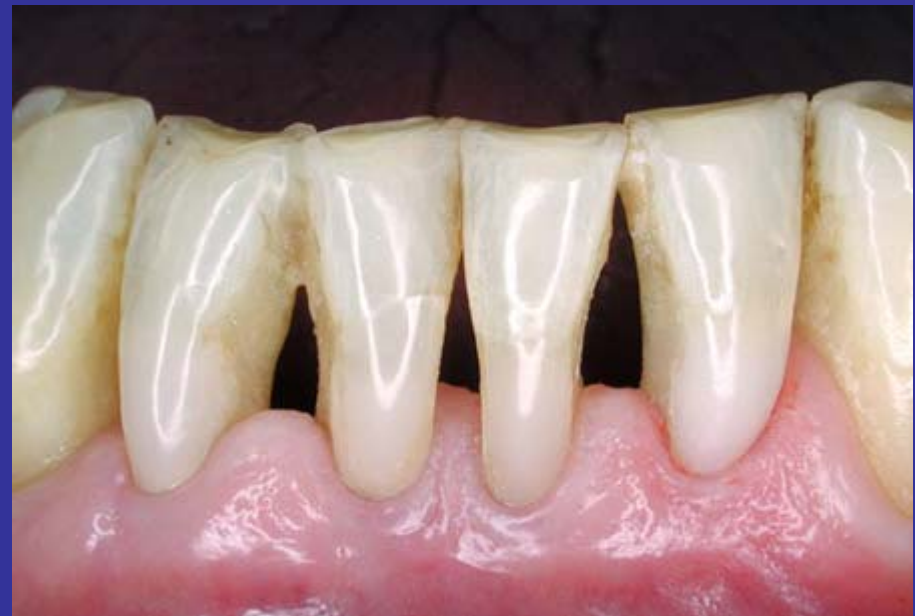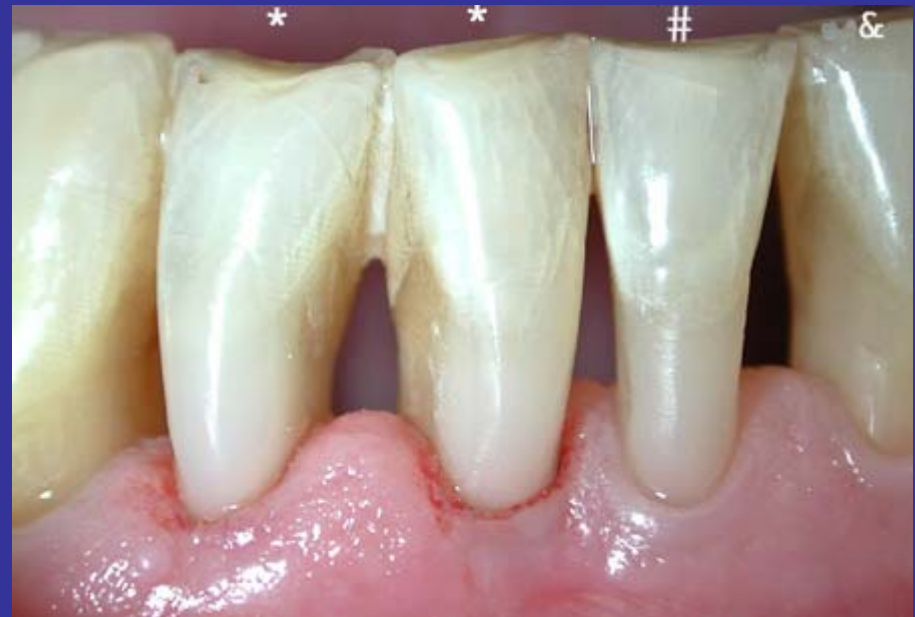& Material usado: Filtek A 110; Sólo Esmalte.

3M

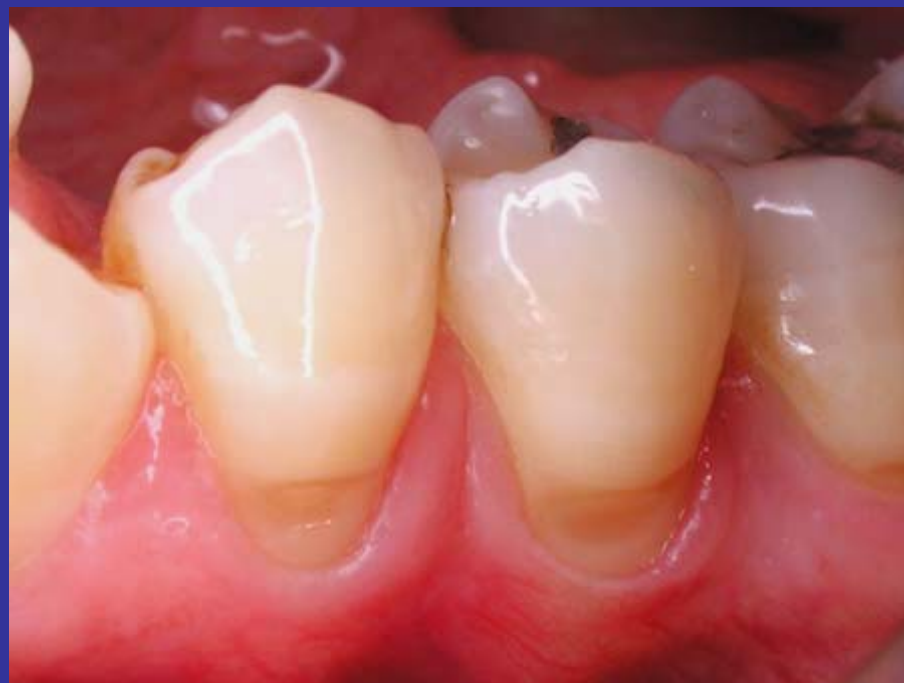Color A 3

Aislamiento: Hilo impregnado

Pulido: Copas de goma con agua



Lesiones cervicales no cariosas de premolares inferiores.



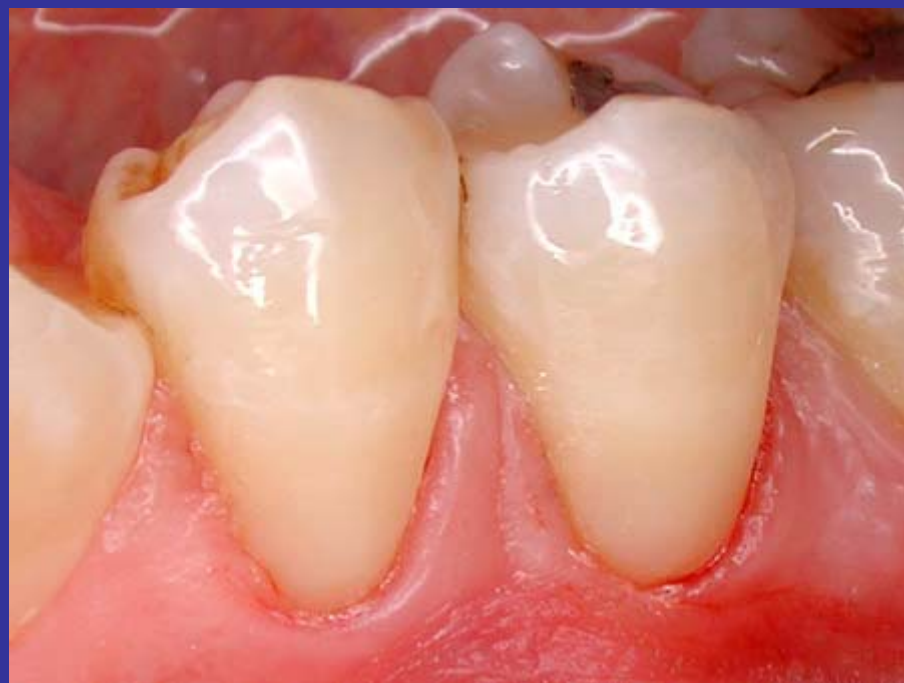Material usado: Filtek A 110; sólo Dentina.

3M

Color "D Y D"

Aislamiento: Hilo impregnado

Pulido: Copas de goma con agua



Primer molar sup. Pieza sin vitalidad y de pronóstico incierto.

***Obturación preexistente en la cara Vestibular
Sin color similar disponible.***

Material usado: Heliomolar.

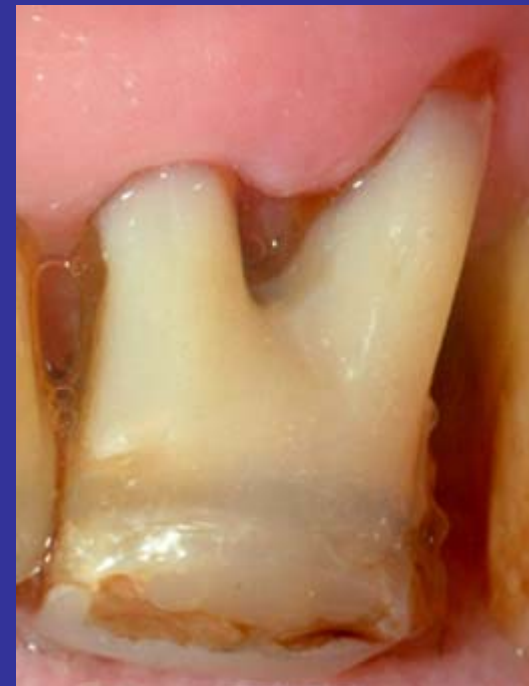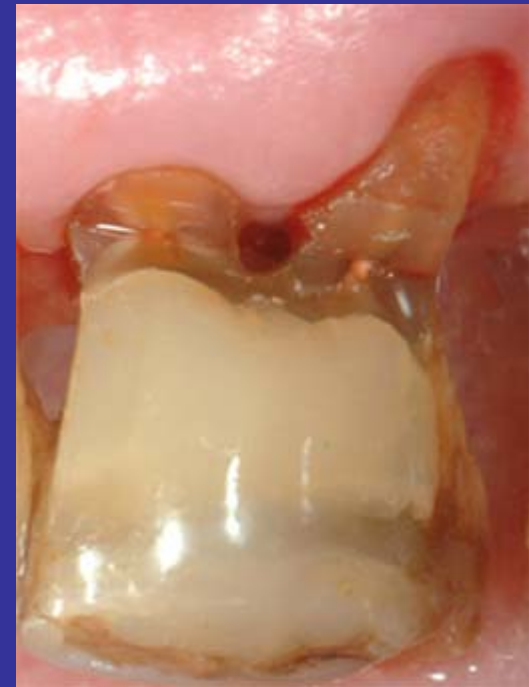Vivadent

Color "A-3"

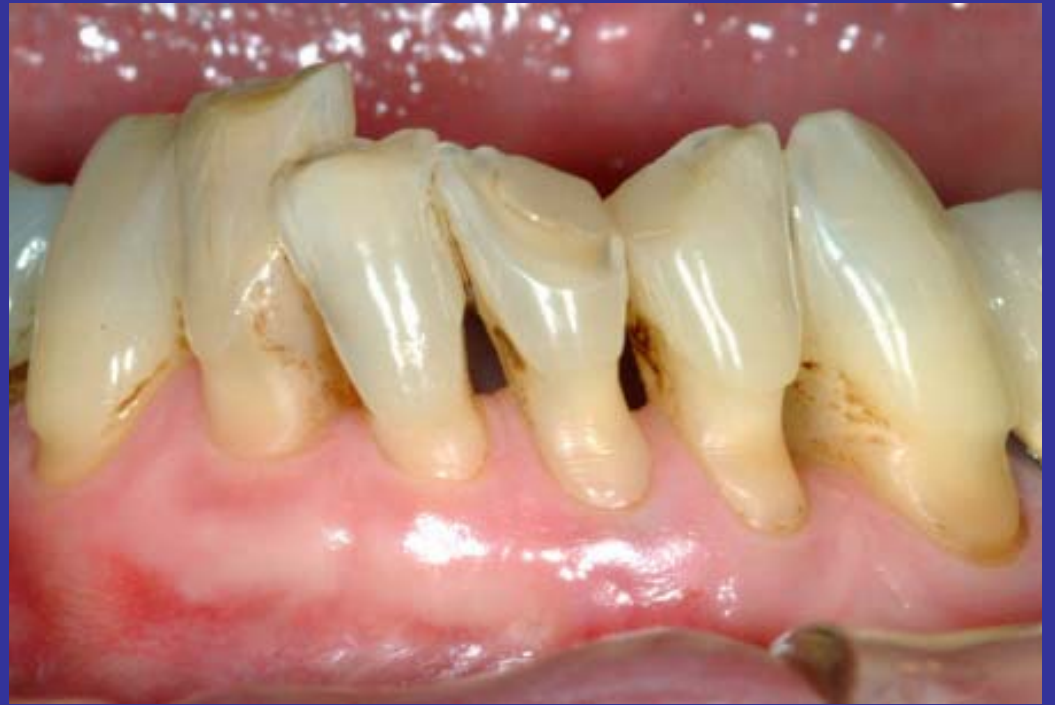Aislamiento: Hilo impregnado

Pulido: Copas de goma con agua

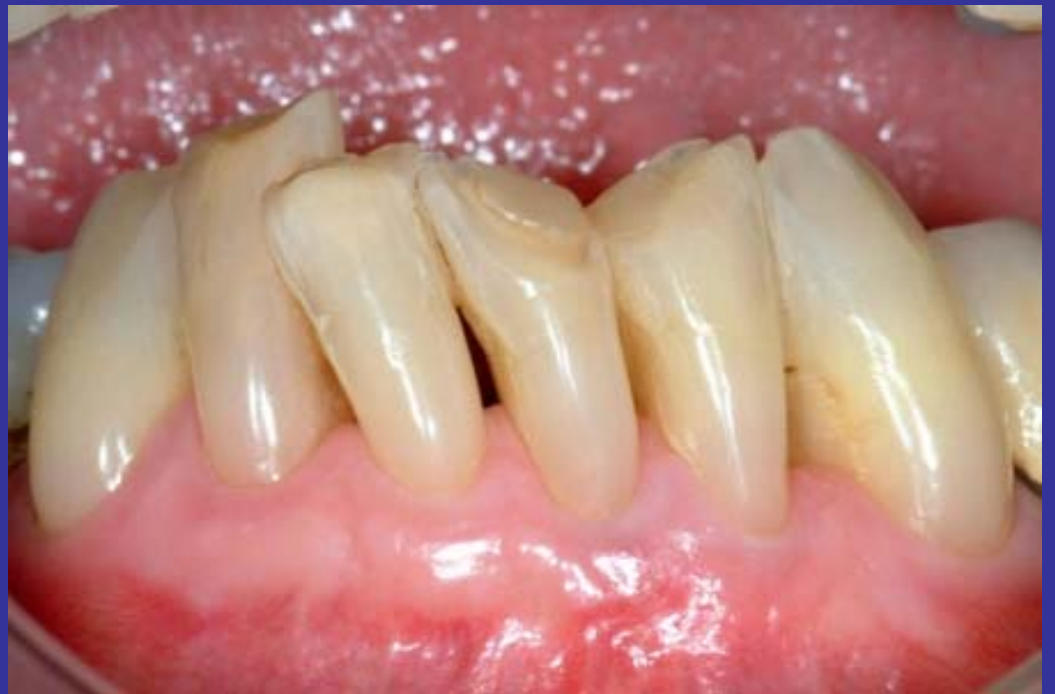***Sin compatibilidad de color, incluida
para ilustrar como debe contornearse
los límites de la restauración para no
comprometer la furca***



Lesiones cervicales no cariosas del grupo V.



*Material usado: Palfique Estelite.
J Morita Inc.
Color A 3
Aislamiento: Hilo impregnado en el surco gingival.
Pulido: Copas de goma con agua.*



Dr. Jorge Garat